

**PERBANDINGAN EFEK HEPATOTOKSIK KOMBINASI  
PARASETAMOL-IBUPROFEN DIBANDINGKAN PARASETAMOL  
PADA NEKROSIS HEPAR TIKUS PUTIH JANTAN**



**TIFFANY  
24433011056**

**PROGRAM STUDI S1  
FAKULTAS FARMASI  
UNIVERSITAS KATOLIK WIDYA MANDALA SURABAYA**

**PERBANDINGAN EFEK HEPATOTOKSIK KOMBINASI  
PARASETAMOL -IBUPROFEN DIBANDINGKAN PARASETAMOL  
PADA NEKROSIS HEPAR TIKUS PUTIH JANTAN**

**SKRIPSI**

Diajukan untuk memenuhi sebagian persyaratan  
memperoleh gelar Sarjana Farmasi Program Studi Strata 1  
di Fakultas Farmasi Universitas Katolik Widya Mandala Surabaya

**OLEH:**

**TIFFANY**

**2443011056**

Telah disetujui pada tanggal 20 Januari 2015 dan dinyatakan LULUS

Pembimbing I,



Angelica K., M.Farm., Apt.  
NIK. 241.00.0441


Pembimbing II,



Dr. drh. Iwan Sahrial Hamid, M.Si.  
NIP. 196807131993031009

Mengetahui,

Ketua Penguji



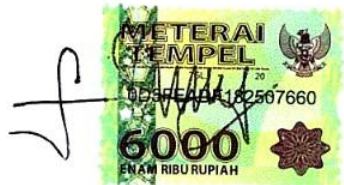Wahyu Dewi Tamayanti., S.Si., M.Sc., Apt.  
NIK . 241.04.0574

**LEMBAR PERSETUJUAN  
PUBLIKASI KARYA ILMIAH**

Demi perkembangan ilmu pengetahuan, saya menyetujui skripsi/karya ilmiah saya, dengan judul : Perbandingan Efek Hepatotoksik Kombinasi Parasetamol-Ibuprofen dibandingkan Parasetamol pada Nekrosis Hepar Tikus Putih Jantan untuk dipublikasikan atau ditampilkan di internet atau media lain yaitu Digital Library Perpustakaan Universitas Katolik Widya Mandala Surabaya untuk kepentingan akademik sebatas sesuai dengan Undang-Undang Hak Cipta.

Demikian pernyataan persetujuan publikasi karya ilmiah ini saya buat dengan sebenarnya.

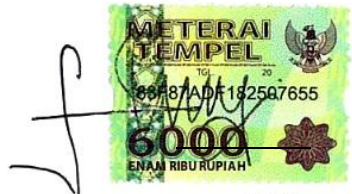
Surabaya, Januari 2015



Tiffany  
2443011056

Saya menyatakan dengan sesungguhnya bahwa hasil tugas akhir ini adalah benar-benar merupakan hasil karya saya sendiri. Apabila di kemudian hari diketahui bahwa skripsi ini merupakan hasil plagiarisme, maka saya bersedia menerima sanksi berupa pembatalan kelulusan dan atau pencabutan gelar yang saya peroleh.

Surabaya, Januari 2015



Tiffany  
2443011056

**PERBANDINGAN EFEK HEPATOTOKSIK KOMBINASI  
PARASETAMOL-IBUPROFEN DIBANDINGKAN PARASETAMOL  
PADA NEKROSIS HEPAR TIKUS PUTIH JANTAN**

**ABSTRAK**

**Latar Belakang** : Nekrosis merupakan proses degenerasi yang menyebabkan kerusakan sel yang terjadi setelah suplai darah hilang ditandai dengan pembengkakan sel, denaturasi protein dan kerusakan organ yang menyebabkan disfungsi berat jaringan. Nekrosis dapat disebabkan oleh obat-obatan analgesik antipiretik yang beredar di pasaran. Oleh karena itu, dilakukan penelitian untuk mengetahui efek hepatotoksik pemberian kombinasi parasetamol-ibuprofen dibandingkan parasetamol pada nekrosis hepar tikus putih jantan.

**Metode** : Tikus putih jantan galur Wistar sebanyak 24 ekor yang dibagi menjadi 4 kelompok, yaitu kontrol, parasetamol dengan dosis 500 mg/kgBB, ibuprofen dengan dosis 200 mg/kgBB, kombinasi parasetamol-ibuprofen 350-200 mg/kgBB secara per oral selama 7 hari dengan metode *paracetamol induced hepatotoxicity*. Pada hari ke-8, tikus dikorbankan dengan dislokasi *cervical* dan diambil organ hepar untuk dilakukan pengujian histopatologi dengan pewarnaan *hematoxyclin eosin*. Organ hati diamati makroskopis dan mikroskopis.

**Hasil dan Diskusi** : Hasil penelitian menunjukkan jumlah sel nekrosis hepar tikus pada kelompok parasetamol, ibuprofen, kombinasi parasetamol-ibuprofen adalah 65, 36, 54.

**Kesimpulan** : Efek kerusakan sel hati yang dihasilkan adalah pada pemberian kombinasi parasetamol-ibuprofen memiliki jumlah kerusakan lebih rendah dibanding parasetamol.

Kata kunci: Sel Nekrosis Hepar, Parasetamol, Ibuprofen, Kombinasi, Histopatologi.

# COMPARATIVE HEPATOTOXIC EFFECTS OF A MIXTURE OF PARACETAMOL-IBUPROFEN AND PARACETAMOL IN HEPATIC NECROSIS CELLS OF ALBINO MALE RATS

## ABSTRACT

**Background :** Necrosis is a degeneration process characterized cause cell damage after blood supply lost characterized with, enzyme denaturation and organ damage which cause heavy tissue disfunction. Necrosis is caused with analgesic antipyretic drugs. The purpose of this research to compared hepatotoxicity effect of combination paracetamol-ibuprofen with paracetamol with hepatic necrosis cell of Wistar rats.

**Methods :** The rats used in this research were 24 male Wistar rats , which were divided into four groups; control group distilled water, group of paracetamol 500 mg/kgBW, group of ibuprofen 200 mg/kgBW, group of paracetamol-ibuprofen 350-200 mg/kgBW orally for 7 days used paracetamol induced hepatotoxicity method. Then, on the 8<sup>th</sup> days, the rats were sacrificed by cervical dislocation and hepatic organ were taken for histopathological examination performed with *hematoxylin eosin* staining. 2 ways of liver identification are macroscopic and microscopic.

**Result and Discussion :** The result show the number of cells in the rats hepatic necrosis group control, paracetamol, ibuprofen, paracetamol-ibuprofen combination are 38, 65, 36, 54.

**Conclusions :** From the above results it can be concluded that the liver damage effects of combination of paracetamol-ibuprofen lower than paracetamol.

Keywords: Hepatic Necrosis cell, Paracetamol, Ibuprofen, Combination, Histopathology

## KATA PENGANTAR

Puji syukur penulis panjatkan kepada Tuhan Yesus Kristus karena kasih karuniaNya, skripsi ini dapat terselesaikan. Skripsi yang berjudul "Perbandingan Efek Hepatotoksik " ini diajukan sebagai salah satu syarat untuk memperoleh gelar Sarjana Farmasi di Universitas Katolik Widya Mandala Surabaya.

Penyusunan skripsi ini terselesaikan berkat bantuan dan kerjasama dari banyak pihak, baik dari dalam maupun luar universitas. Oleh karena itu, disampaikan banyak terima kasih kepada pihak-pihak yang telah membantu :

1. Tuhan Yesus Kristus yang telah menyertai dan memberikan hikmatNya kepada saya dari awal hingga terselesaikannya naskah skripsi ini dengan baik.
2. Angelica Kresnamurti, S.Si., M.Farm., Apt. Selaku pembimbing I dan Dr. Iwan Sahrial Hamid, M.Si., drh. Selaku pembimbing II yang telah banyak memberikan saran dan nasehat serta meluangkan waktu, tenaga, pikiran dan kesabaran dalam membimbing, mengarahkan serta memberikan petunjuk dan motivasi yang sangat berharga dari awal hingga akhir penyusunan skripsi ini.
3. Papa, Mama, adik dan keluarga besar tercinta yang telah mendoakan dan memberikan dukungan moril maupun materiil, motivasi serta semangat selama kuliah hingga dapat menyelesaikan skripsi ini.
4. Tim dosen penguji: Wahyu Dewi Tamayanti, S.Si., M.Sc., Apt. dan dr. Bernadette Dian Novita, M.ked. yang telah banyak

memberikan masukan dan saran serta bimbingan dalam menyusun naskah skripsi.

5. Henry K.S., S.Si., M.Si., Apt. Selaku penasehat akademik saya yang dengan sabar membimbing saya serta memberikan masukan dan saran-saran yang berguna dalam berlangsungnya penelitian saya
6. Drs. Kuncoro Foe, Ph.D., G.Dip.Sc., Apt. selaku Rektor Universitas Katolik Widya Mandala Surabaya, atas sarana dan prasarana serta kesempatan yang diberikan untuk menempuh pendidikan di Fakultas Farmasi Universitas Katolik Widya Mandala Surabaya.
7. Martha Ervina, M.Si., Apt., Y. Lannie Hadisoewignyo, S.Si., M.Si., Dr., Apt., dan Catherina Caroline, M.Si., Apt., selaku Dekan, Wakil Dekan I dan Wakil Dekan II beserta segenap staf, laboran dan seluruh karyawan serta dosen pengajar Fakultas Farmasi yang telah banyak membantu, mendidik, mengajar dan memberikan ilmu serta pengalaman kepada saya selama studi.
8. Kepala Laboratorium dan Laboran Laboratorium Biomedik dan Hewan, Laboratorium Botani Farmasi, Laboratorium Formulasi Solida yang telah memberikan bantuan dalam hal peminjaman peralatan dan tempat untuk melaksanakan penelitian akhir ini.
9. Seluruh Dosen Pengajar Fakultas Farmasi Universitas Katolik Widya Mandala Surabaya yang telah mendidik saya selama menuntut ilmu Strata-1.
10. Seluruh staf Tata Usaha Fakultas Farmasi Universitas Katolik Widya Mandala yang telah banyak membantu dan bekerjasama dalam proses penelitian ini.



11. Departemen Patologi Veteriner Fakultas Kedokteran Hewan Universitas Airlangga Surabaya yang telah memberikan bantuan dan fasilitas dalam penyusunan skripsi ini.
12. Teman - teman seperjuangan saya khususnya Fanny Bisingsi, Tjoa Mey Li yang sangat membantu dalam berjalannya penelitian skripsi ini.
13. Teman - teman farmakologi yang tidak bisa saya sebutkan satu-satu terimakasih atas kebersamaan dan bantuan selama penelitian skripsi ini berlangsung.
14. Sahabat - sahabat terkasih saya Amelia, Beatrice Ivana Go, Dian Novita Sari, Fanny Kusuma, Florencia Paskaliani yang selalu memberikan dukungan dan mendengarkan curahan hati saya dari lubuk hati terdalam.
15. Seluruh teman-teman angkatan '11 yang tidak dapat saya sebutkan satu persatu, terima kasih atas kebersamaan, dukungan dan semangatnya selama penyusunan skripsi ini dan dalam menuntut ilmu Strata-1 di Fakultas Farmasi Universitas Katolik Widya Mandala Surabaya.
16. Tikus – tikus yang rela mengorbankan dirinya demi penelitian saya
17. Serta semua pihak yang telah memberikan bantuan baik secara langsung maupun tidak langsung yang tidak dapat disebutkan satu persatu yang telah membantu penyusunan skripsi ini.

Akhir kata, sangat disadari bahwa penulisan skripsi ini masih jauh dari kesempurnaan. Oleh karena itu, segala kritik dan saran yang membangun sangat diharapkan untuk penyempurnaan skripsi ini. Skripsi ini dipersembahkan untuk almamater tercinta Universitas Katolik Widya Mandala Surabaya, semoga skripsi ini dapat memberikan sumbangan yang bermanfaat bagi masyarakat pada umumnya dan bagi perkembangan ilmu kefarmasian pada khususnya.

Surabaya, Januari 2015

Penulis

## DAFTAR ISI

	Halaman
ABSTRAK .....	i
<i>ABSTRACT</i> .....	ii
KATA PENGANTAR .....	iii
DAFTAR ISI .....	vii
DAFTAR LAMPIRAN .....	ix
DAFTAR TABEL .....	x
DAFTAR GAMBAR .....	xi
BAB	
1     PENDAHULUAN .....	1
1.1. Latar Belakang .....	1
1.2. Rumusan Masalah .....	6
1.3. Tujuan Penelitian .....	6
1.4. Hipotesis Penelitian.....	6
1.5. Manfaat Penelitian .....	7
2     TINJAUAN PUSTAKA .....	8
2.1. Tinjauan tentang Organ Hati.....	8
2.2. Tinjauan tentang Toksisitas.....	9
2.3. Tinjauan tentang Hepatotoksik.....	10
2.4. Tinjauan tentang Analgesik.....	17
2.5. Tinjauan tentang Antipiretik .....	19
2.6. Tinjauan tentang AINS .....	20
2.7. Tinjauan tentang Parasetamol.....	21

	2.8. Tinjauan tentang Ibuprofen .....	24
	2.9. Tinjauan tentang HewanCoba .....	26
3	METODE PENELITIAN .....	28
	3.1. Jenis Penelitian dan Rancangan Penelitian .....	28
	3.2. Bahan dan Alat .....	28
	3.3. Rancangan Metode Penelitian .....	30
	3.4. Metode Penelitian .....	33
	3.5. PenentuanDosis.....	36
	3.6. Analisis Data.....	37
	3.7. Skema Pengujian Hepatotoksik .....	38
4	HASIL PENELITIAN DAN PEMBAHASAN .....	39
	4.1.Hasil Pengamatan Makroskopis Sel Hepar .....	39
	4.2.Hasil dan Bahasan Sel Nekrosis berdasarkan PengamatanMikroskopis .....	41
5	SIMPULAN DAN SARAN .....	48
	5.1. Simpulan .....	48
	5.2. Saran .....	48
	DAFTAR PUSTAKA .....	49
	LAMPIRAN .....	52

## DAFTAR LAMPIRAN

	Halaman
Lampiran	
A	Morfologi Hati Tikus Kelompok Aquades ..... 52
B	Morfologi Hati Tikus Kelompok Parasetamol..... 53
C	Morfologi Hati Tikus Kelompok Ibuprofen ..... 54
D	Morfologi Hati Tikus Kelompok Kombinasi Parasetamol-Ibuprofen ..... 55
E	Jumlah Sel Hepar Kelompok Normal ..... 56
F	Jumlah Sel Hepar Kelompok Parasetamol ..... 57
G	Jumlah Sel Hepar Kelompok Ibuprofen ..... 58
H	Jumlah Sel Hepar Kelompok Kombinasi Parasetamol-Ibuprofen ..... 59
I	Uji <i>One Way Anova</i> dan <i>Duncan</i> ..... 60

## DAFTAR TABEL

Tabel		Halaman
4.1.	Tabel Hasil Analisis Statistika Perhitungan Nekrosis Hepatositis dengan menggunakan <i>One Way Anova</i> .....	45
4.2.	Tabel Uji <i>Duncan</i> Jumlah Sel Nekrosis .....	46

## DAFTAR GAMBAR

Gambar		Halaman
2.1.	Anatomi Hepar .....	8
2.2.	Nekrosis Hati Akibat Parasetamol.....	8
2.3.	Mikroanatomi Nekrosis pada Sel Hepar Tikus .....	12
2.4.	Mekanisme Pembentukan NAPQI.....	16
2.5.	Mekanisme NAPQI Berikatan dengan Hepatosit.....	17
4.1.	Irisan Membujur Makroskopis Hepar Tikus .....	39
4.2	Irisan Membujur Mikroskopis Hepar Tikus Perbesaran 400 x .....	42