

PENGARUH PEMBERIAN KOMBINASI METFORMIN DAN OKSIGEN HIPERBARIK TERHADAP JUMLAH FIBROBLAS DAN KETEBALAN KOLAGEN DALAM PENYEMBUHAN LUKA PADA TIKUS PUTIH HIPERGLIKEMIA

Wahyu Dewi Tamayanti^{1*}, Bernadette Dian Novita Dewi², Imelda Theodora²

ABSTRACT

*Metformin is used in patients with type 2 DM who had a chronic hyperglycemia caused by insulin resistance. DM patients also suffered from hypoxia condition of lacking oxygen in the tissues. This study was aimed to identify the effect of combination therapy of metformin and hyperbaric oxygen to increase the number of fibroblasts and collagen thickness in the *Pseudomonas aeruginosa*-infected tissue in male Wistar rats with hyperglycemia. This study used alloxan 8% (w/v) that was injected intramuscular, anaerobic bacteria *Pseudomonas aeruginosa* in the injured area, metformin of 45mg/kgBB dose, and hyperbaric oxygen therapy at 2.4 ATA given 3 times 30 minutes respectively with 5 minutes interval for 5 consecutive days. Male Wistar rats (*Rattus norvegicus*) were divided into five groups: **KN**- was the group of normal Wistar rats; **KDM**- was the group with alloxan induction; **KI** -was the group with alloxan induction and infected by *Pseudomonas aeruginosa* without treatment; **KU1** - was the group induced by alloxan, infected by *Pseudomonas aeruginosa*, and treated by metformin; and **KU2** – was the group that induced by alloxan, infected by *Pseudomonas aeruginosa* and treated by combination therapy of metformin and hyperbaric oxygen. Skin tissue was taken on the termination and HE stained to analysed the number of fibroblast and sized the collagen. Data obtained was statistically analysed by One way anava with a significant level of 5%. The result confirmed that combination therapy of metformin and hyperbaric oxygen increases the number of fibroblasts and collagen thickness in the wound of male hyperglycemic Wistar rats that *Pseudomonas aeruginosa*-infected.*

Key words: metformin, hyperbaric oxygen, fibroblasts,

ABSTRAK

Metformin telah banyak digunakan sebagai terapi pada penderita diabetes melitus tipe 2 yang mengalami hiperglikemia menahun karena resisten insulin. Penderita DM kronis juga rentan mengalami hipoksia - kekurangan oksigen pada jaringan. Penelitian ini dilakukan dengan tujuan untuk mengetahui pengaruh dari terapi kombinasi metformin dan oksigen hiperbarik terhadap peningkatan jumlah sel fibroblas dan ketebalan kolagen di jaringan kulit yang terinfeksi *Pseudomonas aeruginosa* pada tikus yang mengalami hiperglikemia. Penelitian ini menggunakan aloksan 8% (b/v) secara *intramuscular*, bakteri patogen *Pseudomonas aeruginosa* diinfeksi pada daerah luka, metformin 45mg/kgBB, dan terapi oksigen hiperbarik sebesar 2,4 ATA diberikan 3 kali masing-masing selama 30 menit dengan interval waktu 5 menit selama 5 hari. Pada penelitian ini digunakan tikus putih jantan (*Rattus norvegicus*) galur Wistar yang dibagi menjadi 4 kelompok: **KN**- merupakan kelompok tikus normal, **KDM** - merupakan kelompok tikus diabetes dengan induksi aloksan, **KI** - merupakan kelompok dengan induksi aloksan dan infeksi oleh *Pseudomonas aeruginosa*, tanpa terapi, **KU1** – kelompok dengan induksi aloksan, infeksi bakteri *Pseudomonas aeruginosa*, dengan terapi metformin; dan **KU2**

– kelompok dengan induksi aloksan, infeksi *Pseudomonas aeruginosa*, dan terapi dengan kombinasi metformin dan oksigen hiperbarik. Pengambilan jaringan kulit dilakukan setelah tikus diterminasi pada hari ke-5, lalu dipreparasi secara histology dengan pengecatan HE. Data yang diperoleh dianalisa statistik dengan anava satu arah dengan tingkat signifikansi 5%. Hasil penelitian menunjukkan bahwa terapi kombinasi metformin dan oksigen hiperbarik dapat meningkatkan jumlah fibroblas dan ketebalan kolagen pada luka tikus putih hiperglikemia yang terinfeksi *Pseudomonas aeruginosa*.

Kata-kata kunci: metformin, oksigen hiperbarik, fibroblas, kolagen, hiperglikemia, *Pseudomonas aeruginosa*

¹ Fakultas Farmasi, Universitas Katolik Widya Mandala Surabaya, Surabaya, Indonesia.

² Fakultas Kedokteran, Universitas Katolik Widya Mandala Suabaya, Surabaya, Indonesia

*korespondensi: dewffua@gmail.com

PENDAHULUAN

Gaya hidup masyarakat modern membawa dampak terhadap pola makan di masyarakat. Masyarakat cenderung memilih makanan siap saji dibandingkan dengan makanan yang diolah secara tradisional. Pada sisi lain, kehidupan modern juga menurunkan intensitas olahraga, sehinggakedua gaya hidup modern tersebut dapat memicu timbulnya salah satu sindroma metabolik yang dikenal sebagai *diabetes mellitus* (DM). *Diabetic Federation* memperkirakan jumlah penderita DM di Indonesia pada 1995 sebesar 4,5 juta akan meningkat menjadi 12,4 juta pada 2020 dan pada 2030 akan mencapai 21,3 juta. WHO melaporkan bahwa jumlah penderita DM di Indonesia pada 2000 menempati urutan ke-4 dengan prevalensi 8,4 juta jiwa. Urutan di atasnya adalah India (31,7 juta jiwa), China (20,8 juta jiwa), dan Amerika Serikat (17,7 juta jiwa) (Darmono, 2007).

Penderita DM beresiko mengalami komplikasi apabila terjadi hiperglikemi dalam jangka waktu yang lama. Gangguan pada beberapa organ dalam tubuh seperti gangguan kardiovaskuler, gangguan penglihatan, dan

kerusakan ginjal adalah resiko komplikasi DM (Corwin, 2007). Penderita DM yang mengalami hiperglikemi kronis rentan mengalami *ulkus diabetika* yaitu luka terbuka pada permukaan kulit karena adanya mikroangiopati. Mikroangiopati menyebabkan daerah luka mengalami hipoksia sehingga mempercepat terjadinya gangren. Gangren mudah berkembang menjadi infeksi karena masuknya bakteri. Gula darah yang tinggi dan tidak terkontrol menjadi tempat yang strategis untuk pertumbuhan bakteridan karena rendahnya pasokan oksigen (hipoksia) di area luka maka dapat mempercepat pertumbuhan bakteri anaerob. Saat fungsi dari komponen penyembuhan luka menurun maka infeksi akan semakin sukar terkendali (Misnadiarly, 2006). Penderita DM lima kali lebih mudah mengalami gangren karena beberapa faktor yaitu, neuropati, infeksi, dan kelainan vaskular, tekanan darah, kontrol glukosa darah, umur, tingkat kegiatan jasmani (Tjokroprawiro, 2006).

Oral Antidiabetic Drug (OAD) dipakai dalam menangani DM (Tjokroprawiro, 2006). Salah satu OAD adalah metformin, obat

DM tipe 2 yang termasuk dalam golongan biguanid (Wiernsperger, 2007). Metformin memiliki sisi positif sebab dapat menurunkan terjadinya kelainan mikrovaskuler seperti dilaporkan dalam *United Kingdom Prospective Diabetes Study* (Katzung, 2012). Penelitian lain juga melaporkan bahwa metformin mampu mencegah kematian jaringan dan melindungi dari efek komplikasi vaskuler pada penderita DM dengan disfungsi pembuluh darah (Wiernsperger, 2007). Namun, akhir-akhir ini banyak terjadi kegagalan dalam penggunaan tunggal metformin. Sensus di Inggris menyatakan bahwa dari 4360 subjek secara random, mengalami kegagalan sebanyak 907 subjek (Kahn, *et al*, 2006). Oleh karenanya, masih perlu dilakukan upaya lain untuk meningkatkan penggunaan metformin sebagai terapi tunggal.

Dalam upaya penyembuhan pasien DM dengan gangren telah digunakan terapi tambahan yaitu terapi oksigen hiperbarik (OHB) untuk meningkatkan penyembuhan luka (Wang, 2003). Terapi ini juga mengurangi kerusakan sel beta pankreas pada DM tipe 2. Terapi OHB dilakukan menggunakan oksigen 100 % murni dengan tekanan 2 – 2,5 ATA selama 2 - 3 jam pada tekanan atmosfer absolut (Wang, 2009; Tibbles, *et al*, 2008). Terapi OHB diberikan 3×30 menit dengan interval waktu 5 menit selama 10 hari berturut-turut untuk mensuplai kebutuhan oksigen pada penderita peradangan kronis DM tipe 2. Berdasarkan mekanisme kerja metformin dan OHB maka penelitian untuk mengetahui pengaruh terapi kombinasi antara metformin dan OHB menarik untuk dilakukan. Penelitian ini melaporkan percepatan penyembuhan

luka pada tikus Wistar hiperglikemia dengan luka gangren yang telah memperoleh terapi kombinasi metformin dan OHB. Sebagai parameter penyembuhan luka digunakan jumlah fibroblas dan ketebalan kolagen yang diamati pada histologi kulit hewan coba.

METODE PENELITIAN

Hewan coba yang digunakan adalah tikus putih jantan galur wistar (*Rattus norvegicus*) yang berusia 2-3 bulan dengan berat sekitar 150-200 gram, sebanyak 25 ekor, sehat, dan mempunyai aktivitas normal. Sebelum digunakan dalam penelitian, tikus tersebut diadaptasikan selama dua minggu. Tikus yang telah dipuasakan selama 12 jam dan tetap diberi minum, diukur kadar glukosa darah (KGD) awal dengan *Advantagemeter*. Setelah rerata KGD mencapai 80-95 mg/dl maka tikus diberi aloksan monohidrat 8% b/v, dosis 350 mg/kg BB dengan volume pemberian 0,875 ml/200g secara intramuskular (im). Setelah 48 jam paska induksi aloksan, dilakukan pengukuran KGD, hanya tikus dengan KGD 200-400 mg/dl yang dipakai untuk penelitian selanjutnya. Selanjutnya tikus coba dibagi menjadi 6 kelompok secara random, yaitu: **KN** (kontrol negatif – induksi NaCl & aquadest per oral), **KDM** (kontrol diabetes melitus – induksi aloksan im - aquadest), **KI** (kontrol infeksi - induksi aloksan im – bakteri – aquadest), **KU1** (induksi aloksan im – bakteri – terapi metformin), dan **KU2** (induksi aloksan im – bakteri – terapi kombinasi metformin & OHB). Tikus berdasarkan kelompok lalu diinduksi bakteri *Pseudomonas aeruginosa* setelah dilukai pada bagian kulit punggungnya. Lalu tikus diberi terapi sesuai kelompoknya,

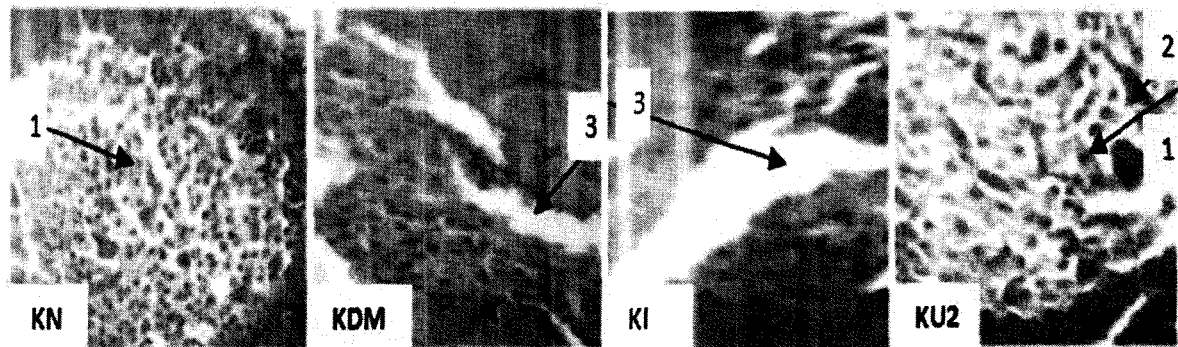
metformin HCl 0,225% b/v, dosis 45 mg/ kg BB, volume pemberian 4 ml/200g & OHB 2,4 ATA, 3x30 menit, interval waktu 5 menit, 5 hari berturut-turut (Guritno, 2010). Setelah 5 hari perlakuan, tikus dikorbankan dan diambil bagian kulit yang telah terinfeksi. Potongan kulit dicat menggunakan *Hematoxylin-Eosin* (HE) dan diamati dengan mikroskop LED (perbesaran 400 kali) yang telah terpasang gratikule, untuk dihitung jumlah fibroblas yang terpotong secara membujur dan diamati ukuran kolagen yang dihasilkan. Data dianalisa menggunakan *one way anova*

untuk mengetahui perbedaan *significant* antar rerata kelompok data (Santoso, 2011).

HASIL PENELITIAN

Pengamatan Mikroskopis Fibroblas dan Kolagen

Jaringan kulit terinfeksi yang sudah diawetkan dengan buffer formalin dan sudah dipreparasi secara histologi dengan pengecatan *Hematoxylin Eosin* selanjutnya diamati dengan mikroskop LED perbesaran 400 kali. Pengamatan mikroskopis dapat dilihat pada Gambar 1.



Gambar 1. Pengecatan HE pengamatan fibroblas dan kolagen

KN: kontrol negatif, KDM: kontrol diabetes mellitus, KI: kontrol infeksi, KU2: kelompok uji dengan terapi kombinasi metformin - OHB, (1) Sel fibroblas, (2) Serat kolagen, (3) Luka

Pada gambar 1. luka ditandai dengan adanya ruang kosong pada jaringan kulit tikus coba. Pada KN terlihat inti sel (ungu) menunjukkan potongan jaringan kulit tikus keadaan normal. Pada KDM tampak terjadi luka, ditunjukkan dengan ruang kosong pada potongan jaringan kulit tikus (nomor 3). Pembekakan disekitar kulit juga tampak pada KDM akibat induksi aloksan yang telah merubah keseimbangan kadar glukosa darah. Pada KI juga tampak adanya luka yang cukup parah, terlihat sebagai ruang kosong yang

luas pada potongan jaringan kulit tikus. Luka tersebut terjadi oleh paparan bakteri patogen ditambah dengan kerusakan sel-sel pankreas akibat induksi aloksan. Pada KU2 tampak luka yang ukurannya relatif lebih sempit dibanding pada gambar lainnya. Diduga penurunan lebar luka karena adanya perbaikan jaringan yang ditandai dengan adanya penambahan inti sel yang menghasilkan serat kolagen pengaruh dari terapi kombinasi metformin dan OHB.

Hasil pengukuran jumlah fibroblast

Pengukuran jumlah fibroblast dilakukan 6 area dekat luka secara mikroskopis, lalu dihitung rerata tiap kelompok dengan hasil sebagai berikut:

Tabel 1. Rerata jumlah fibroblast tiap kelompok

NO.	Kelompok Sampel	Rerata Perkelompok (Sel)	Standar Deviasi
1.	KN	26	10,71
2.	KDM	14,25	2,50
3.	KI	15,50	0,58
4.	KU1	23,25	2,63
5.	KU2	29	4,10

Menurut data diatas menunjukkan bahwa adanya peningkatan jumlah fibroblas pada kelompok perlakuan KU1 dan KU2 mendekati KN, jika hasilnya dibandingkan terhadap kelompok KDM dan KI yaitu tikus coba yang mengalami hiperglikemia dan infeksi namun memperoleh terapi aquadest.

Hasil Pengukuran Ketebalan Kolagen

Rata-rata ketebalan kolagen diamati pada mikroskop dan diukur sehingga hasilnya dapat ditampilkan pada tabel 2.

Tabel 2. Rerata jumlah kolagen tiap kelompok

NO.	Kelompok Sampel	Rerata Perkelompok (mm)	Standar Deviasi
1.	KN	1,46	0,24
2.	KDM	1,41	0,10
3.	KI	1,63	0,40
4.	KU1	1,99	0,36
5.	KU2	2,63	0,42

Hasil uji statistik menyatakan bahwa perhitungan jumlah fibroblast maupun ukuran kolagen berbeda bermakna antar kelompok.

DISKUSI

Induksi aloksan dilakukan pada semua kelompok tikus coba kecuali KN untuk merusak pankreas sehingga tikus putih

mengalami hiperglikemia karena resisten insulin (Merentek, 2006). Selama penelitian dilakukan pengukuran kadar glukosa darah (KGD) dan peningkatan KGD terjadi setelah induksi aloksan. Setelah induksi aloksan menghasilkan peningkatan KGD maka dilakukan inokulasi bakteri anaerob *Pseudomonas aeruginosa* pada kelompok uji KU1 dan KU2 di daerah luka dengan tujuan menginfeksi luka sehingga mengalami peradangan. Induksi aloksan yang merusak pankreas akan menyebabkan keadaan tubuh tikus coba melemah karena imunitas menurun ditambah adanya infeksi bakteri anaerob pada luka. Kondisi ini dibuat sedemikian rupa untuk membuat tikus kesulitan membentuk komponen penyembuhan luka. Setelah infeksi bakteri anaerob dilakukan, lalu diberikan terapi sesuai kelompok masing-masing yang dilanjutkan dengan terminasi hewan coba pada hari ke-5 untuk mengambil jaringan kulit yang terinfeksi dan mengamati jumlah fibroblas dan ukuran kolagen yang terjadi seiring berjalannya waktu terapi. Jaringan kulit yang sudah terambil dipreparasi secara histologi dengan pengecatan HE (*Hematoxylin Eosin*).

Pengamatan secara mikroskopis KI mengalami luka dan pembekakan disekitar luka yang cukup besar. Hal ini disebabkan oleh induksi aloksan pada tikus sehingga mengalami penurunan pada kadar glukosa darah akibat sel-sel pankreas rusak terutama sel β yang dapat memicu kenaikan molekul radikal bebas dalam tubuh (Lenzen, 2008) dan memperlambat proses penyembuhan luka pada kelompok tersebut. Hal ini juga membuktikan bahwa hambatan penyembuhan

luka terjadi karena kematian sel pada kulit yang kekurangan oksigen yang disebut dengan hipoksia (Corwin, 2009). Kondisi ini dapat diperbaiki dengan terapi kombinasi metformin dan oksigen hiperbarik seperti yang ditampilkan pada gambar 1. Pada gambar tersebut terlihat adanya perbaikan jaringan kulit yang ditandai dengan bertambahnya intisel dan serat kolagen.

Perbandingan jumlah sel fibroblast (tabel 1) menunjukkan adanya peningkatan jumlah fibroblas pada kelompok uji KU1 dan KU2 mendekati KN (kontrol negatif), jika dibandingkan terhadap kelompok KDM dan KI yaitu tikus coba yang mengalami hiperglikemia dan infeksi. Tikus coba dalam kelompok KU2 yang diterapi dengan kombinasi metformin – OHB menghasilkan jumlah sel fibroblast lebih tinggi dari tikus kondisi normal (KN) diduga karena terjadinya proses optimasi dalam tubuh tikus untuk mempertahankan diri dari kerusakan sel-sel pankreas terutama terparap oleh bakteri patogen sehingga fibroblas yang dihasilkan lebih banyak.

Data pada tabel 2. menunjukkan adanya peningkatan ketebalan kolagen pada KU2 dibandingkan terhadap KDM dan KI. Pada KU2, rerata ketebalan kolagen juga menunjukkan nilai lebih tinggi dari KN. Dapat dikatakan bahwa tikus yang diterapi dapat menghasilkan ketebalan melebihi tikus normal dan tikus yang hiperglikemia. Ini berarti terapi kombinasi metformin – OHB dapat meningkatkan ketebalan ukuran kolagen mendekati tikus kondisi normal (KN). Hal ini menunjukkan bahwa dengan terapi kombinasi metformin – OHB dapat meningkatkan

ketebalan kolagen maka dimana hasil ini mendukung hipotesis penelitian ini.

Metformin dapat meningkatkan kondisi tikus yang hiperglikemia dengan melakukan penurunan glukoneogenesis, hambatan penyerapan glukosa yang dilakukan oleh eritrosit, dengan adanya pemicu tersebut terjadi glikolisis pada jaringan, meningkatkan pembersihan glukosa dalam darah, dan menurunkan kadar glukosa dalam plasma. Pemberian metformin dapat menstimulasi sekresi insulin sehingga insulin pada plasma dapat berikatan dengan reseptor sehingga meminimalkan terjadinya resisten insulin sehingga dapat menurunkan kondisi hiperglikemia pada tikus. Pada kondisi kadar glukosa darah menurun dapat terjadi percepatan penyembuhan luka yang terdiri dari penurunan molekul radikal bebas dan kenaikan FGF (*Fibroblast Growth Factor*) sehingga komponen penyembuhan luka berupa sel fibroblas dan serat kolagen dapat disintesis dengan baik.

Oksigen hiperbarik dengan prinsip memberikan oksigen dengan kadar tinggi yaitu 100% dengan tekanan 2,4 ATA akan menekan daerah luka, maka akan terjadi penyembuhan luka pada jaringan yang rusak lalu menaikkan kandungan oksigen pada jaringan yang luka sehingga fibroblas dan kolagen meningkat. Fibroblas mengalir ke daerah luka terbentuk serat kolagen pada proses penyembuhan luka pada keadaan hiperglikemia. Selain itu dengan pemberian oksigen yang cukup tinggi dapat merangsang pembunuhan bakteri patogen. Dapat dikatakan terapi oksigen hiperbarik dapat memperbaiki jaringan yang rusak karena hipoksia pada kondisi DM. Namun,

terkadang ada efek samping yang perlu diwaspadai yaitu, barotraumas telinga, sinus paranasalis, intoksikasi akut oksigen, penyakit dekompresi yang disertai barotraumas paru (Wang, 2009). Hal ini masih membutuhkan penelitian lebih lanjut.

KESIMPULAN

Pemberian terapi kombinasi metformin dan oksigen hiperbarik meningkatkan jumlah sel fibroblas dan ketebalan kolagen di jaringan kulit yang terinfeksi bakteri anaerob (*Pseudomonas* sp.) pada tikus putih yang mengalami hiperglikemia.

UCAPAN TERIMA KASIH

Penghargaan yang tinggi kami sampaikan kepada LPPM Unika Widya Mandala Surabaya yang telah mendanai penelitian ini dan Giovani Anggasta Januariska, Sisilia Indah, serta pihak-pihak yang terlibat dalam pelaksanaan penelitian ini yang tidak dapat kami sebutkan satu-persatu.

DAFTAR PUSTAKA

Corwin, E. J., 2009, **Buku Saku Patofisiologi**, edisi 3, EGC, Jakarta, 618-630.

Darmono, 2007, **Pola Hidup Sehat Penderita Diabetes Melitus : Naskah Lengkap Diabetes Melitus Ditinjau dari Aspek Penyakit Dalam**, Badan Penerbit Universitas Diponegoro, Semarang.

Katzung, B.G., 2012, **Basic and Clinical Pharmacology**, 12th Edition, Mc.Graw Hill Lange, Singapore, 704-712

Lenzen, S., 2008, **Alloxan and Streptozotocin Diabetes**, Vol. 115, Acta Endocrinology.

Merentek, E., 2006, **Resistensi Insulin Pada Diabetes Melitus Tipe 2**, No.150, Cermin Dunia Kedokteran, Poliklinik Endokrin Metabolik, Bagian Penyakit Dalam, RSU Gowa, Makasar, 38-41.

Misnadiarly, 2006, **Diabetes Melitus Gangren, Ulcer, Infeksi, Mengenali Gejala, Menanggulangi, dan Mencegah Komplikasi**, Pustaka Obor Populer, Jakarta, 38.

Tandra, H., 2007, **Segala Sesuatu yang Harus Anda Ketahui Tentang Diabetes : Penduan Lengkap Mengenal dan Mengatasi Diabetes dengan Cepat dan Mudah**, Gramedia Pustaka Utama, Jakarta, 2-4.

Tjokroprawiro, A., 2006, **Hidup Sehat dan Bahagia Bersama Diabetes Mellitus**, Gramedia Pustaka Utama, Jakarta, 1-25.

Wang, C., Swaitberg S., Berliner E., Zarin DA., Lau J., 2003, **Hyperbaric Oxygen for Treating Wounds: A Systematic Review of The Literature**, Vol. 138, Archieve of Surgical, hal. 272-279

Wiernsperger, N. F., 2007, 50 Years Later : Is Metformin A Vascular Drug With Antidiabetic Properties ?, Vol. 7, *The British Journal of Diabetes and Vascular Disease*, 204-209.

World Health Organization, 2006, **Definition and Diagnosis of Diabetes Mellitus and Intermediate Hyperglycemia : Report of A WHO/ IDF Consultation**, Geneva, Switzerland, 3-5.